GUIDES PRATIQUES | MED-LINE

L'ECG
en poche

Pr Nicolas Lellouche
Dr Guillaume Abehsira

+ de 150 ECG pour comprendre
- Fiches Flash pour retenir
- 50 cas cliniques pour s'entraîner
- NOUVEAU : les rangs A, B, C de la R2C et 10 ECOS

4e ÉDITION ACTUALISÉE ET AUGMENTÉE

MED-LINE Editions

GUIDES PRATIQUES | MED-LINE

L'ECG

en poche

4e édition actualisée et augmentée

Pr Nicolas Lellouche
Dr Guillaume Abehsira

MED-LINE Editions

L'ECG en poche_ed.2024.indd 1 14/03/2024 10:17

Éditions Med-Line
74 boulevard de l'Hôpital
75013 Paris
Tél. : 09 70 77 11 48
www.med-line.fr

Les ECG ne sont pas toujours de bonne qualité mais ce sont ceux que vous aurez en stage, aux urgence et à l'EDN.

Composition et mise en pages : Anais Lailler, Meriem Rezgui.
Couverture : Meriem Rezgui.
photo de couverture : psdesign1_fotolia

ECG en poche - 4e édition actualisée et augmentée
© 2024 MED-LINE

Achevé d'imprimer par Pulsioprint avril 2024.
Dépot légal avril 2024

ISBN 978-2-84678-332-3

Toute représentation ou reproduction, intégrale ou partielle, faite sans le consentement des auteurs, ou de leurs ayants droit ou ayants cause, est illicite (loi du 11 mars 1957, alinéa 1er de l'article 40). Cette représentation ou reproduction, par quelque procédé que ce soit, constituerait une contrefaçon sanctionnée par les articles 425 et suivants du Code Pénal.

PRÉFACE

L'électrocardiogramme (ECG) est un examen complémentaire, extrêmement important, qui fait quasiment partie de l'examen clinique de tout patient. C'est un examen très facile à effectuer, mais dont l'interprétation reste parfois difficile voire obscure pour certains médecins et autres professionelles de santé. Ceci vient probablement du fait qu'il n'est pas aisé de comprendre les bases électrophysiologiques de l'ECG. Néanmoins leur compréhension est fondamentale pour l'interprétation d'un tracé électrocardiographique. Cet ouvrage s'attachera à expliquer de la manière la plus précise et la plus claire possible la plupart des tracés que l'on peut rencontrer sur un électrocardiogramme.
Nous vous proposons également 50 cas cliniques pour s'entraîner.

Cet ouvrage s'adresse donc aux médecins, internes, étudiants en médecine, infirmières et élèves infirmières et à tous ceux qui sont intéressés par la compréhension de cet outil de base de la médecine quotidienne.

Afin de répondre aux exigences de la Réforme du 2e cycle des études médicales (R2C), nous avons indiqué dans cette nouvelle édition la hiérarchisation des objectifs de connaissances de la réforme en rang A (connaissances indispensables pour tout futur médecin, rang B (à connaître à l'entrée d'une spécialité de 3e cycle), rang C (à connaître en 3e cycle). Les rangs sont indiqués en marge par une couleur : rose = rang A, gris = rang B, violet = rang C.

L'ouvrage comprend aussi 10 ECOS (Examens cliniques objectifs structurés), nouvelle épreuve de la R2C qui évalue les performances cliniques de l'étudiant : savoir, savoir-faire et savoir-être sont évalués à travers une situation clinique.

Professeur Nicolas LELLOUCHE
Professeur des Universités-Praticien Hospitalier,
Service de Cardiologie, Hôpital Henri Mondor, Créteil

Docteur Guillaume ABEHSIRA
ancien chef de clinique-assistant des Hôpitaux de Paris,
Rythmologue, Hôpital Henri Mondor, Créteil

SOMMAIRE

1- RAPPELS GÉNÉRAUX D'ÉLECTROPHYSIOLOGIE CARDIAQUE 11

- PROPAGATION DE L'INFLUX ÉLECTRIQUE À L'INTÉRIEUR DU CŒUR 15

2- PRINCIPES ÉLECTRIQUES DE L'ÉLECTROCARDIOGRAMME 17

3- RÉALISATION PRATIQUE D'UN ECG 23

4- ECG NORMAL 25

- DESCRIPTION D'UN CYCLE CARDIAQUE 25

5- PLAN D'INTERPRÉTATION D'UN ECG 31

6- LA FRÉQUENCE CARDIAQUE 33

7- LE RYTHME CARDIAQUE 37

- BRADYCARDIES 37
  - 1. Bradycardie sinusale 37
  - 2. Paralysie sinusale et bloc sino-auriculaire (BSA) 37
- TACHYCARDIES 41
  - 1. Tachycardie sinusale 41
  - 2. Tachycardie atriale (anciennement appelée tachysystolie auriculaire) 42
  - 3. Flutter auriculaire 43
  - 4. Fibrillation auriculaire 45
  - 5. Tachycardie touchant le nœud auriculo-ventriculaire (NAV) 47
  - 6. Tachycardie ventriculaire 49
  - 7. Rythme idioventriculaire accéléré 51
  - 8. Fibrillation ventriculaire 52
  - 9. Torsade de pointe 53
- RYTHMES IRRÉGULIERS 55
  - 1. Extrasystoles auriculaires (ESA) 55
  - 2. Extrasystole ventriculaire (ESV) 57
  - 3. Extrasystole jonctionnelle 58

8- L'AXE CARDIAQUE 59

- ▶ AXES GAUCHES 63
  - → 1. Syndrome de WPW 63
  - → 2. Séquelle d'IDM inférieur 63
  - → 3. Hypertrophie ventriculaire gauche 63
  - → 4. Bloc de branche gauche 64
  - → 5. Hémibloc antérieur gauche 64
- ▶ AXES DROITS 66
  - → 1. Hypertrophie ventriculaire droite 66
  - → 2. Syndrome de WPW 66
  - → 3. Séquelle d'IDM latéral 67
  - → 4. Hémibloc postérieur gauche 67

9- L'ONDE P 69

- ▶ ONDE P ANORMALE 69
- ▶ ONDE P ABSENTE 74

10- L'ESPACE PR 75

- ▶ ESPACE PR COURT (< 0,12 s) 75
  - → 1. Syndrome de Wolff-Parkison-White 75
  - → 2. Syndrome de Lown-Ganong-Levine 80
- ▶ ESPACE PR LONG (> 0,2 s) 80
  - → 1. Bloc auriculo-ventriculaire du premier degré = BAV 1 81
  - → 2. Bloc auriculo-ventriculaire du deuxième degré = BAV 2 81
  - → 3. Bloc auriculo-ventriculaire du troisième degré = BAV 3 83

11- LE COMPLEXE QRS 85

- ▶ QRS DE MORPHOLOGIE ANORMALE 86
  - → 1. L'hypertrophie ventriculaire gauche (HVG) 86
  - → 2. L'hypertrophie ventriculaire droite (HVD) 88
  - → 3. Séquelle d'IDM 88
  - → 4. Syndrome de WPW 89
  - → 5. Dextrocardie 89

- ▶ QRS TROP LARGE > 0,08 s 89
  - → 1. Le bloc de branche droit (BBD) 89
  - → 2. Le bloc de branche gauche (BBG) 92

▶ QRS DE PETITE AMPLITUDE 97
→ 1. Péricardite (tamponnade) 97
→ 2. Obésité, emphysème 98
→ 3. Amylose cardiaque 98

12- L'ONDE Q.....99
→ 1. Séquelle d'infarctus 99
→ 2. Hypertrophie septale..... 100
→ 3. Embolie Pulmonaire 101
→ 4. Cardiomyopathie Hypertrophique (CMH) 101

13- LE SEGMENT ST..... 103
▶ SUS-DÉCALAGE DU SEGMENT ST..... 103
→ 1. Péricardite 103
→ 2. Anévrisme du ventricule gauche 105
→ 3. Repolarisation précoce..... 105
→ 4. Infarctus du myocarde = lésion sous-épicardique 106
→ 5. Spasme coronarien (Angor de Prinzmetal) 110
→ 6. Syndrome de Brugada 111
▶ SOUS-DÉCALAGE DU SEGMENT ST 112
→ 1. Angor = lésion sous-endocardique 112
→ 2. Médicaments 113
→ 3. HVG de surcharge (systolique) 115
→ 4. Hypokaliémie 115
→ 5. Miroir d'un infarctus aigu du myocarde 115

14- ANOMALIES DE L'INTERVALLE QT 117
▶ RACCOURCISSEMENT DU QT 118
→ 1. Hypercalcémie 118
→ 2. Imprégnation digitalique 118
→ 3. Hyperthermie..... 118
→ 4. Syndrome du QT court congénital 118
▶ ALLONGEMENT DU QT..... 119
→ 1. Hypocalcémie 119
→ 2. L'hypokaliémie..... 119
→ 3. Médicaments 119
→ 4. Syndrome du QT long congénital 120
→ 5. Hypothermie 121

15- ONDE T 123
▶ ONDE T TROP AMPLE..... 123
→ 1. Hyperkaliémie 123
→ 2. Infarctus du myocarde et ischémie sous-endocardique 125
▶ ONDE T INVERSÉE 126
→ 1. Hypokaliémie 126
→ 2. Péricardite 126
→ 3. Ischémie myocardique sous-épicardique 127
→ 4. Infarctus du myocarde 127
→ 5. Hypertrophie ventriculaire systolique 128
→ 6. Intoxication digitalique 128
→ 7. Bloc de branche..... 128
→ 8. Péricardite 128
→ 9. Embolie pulmonaire 128
→ 10. Cardiomyopathie Hypertrophique (CMH) 129

16 - L'ONDE U 131
▶ ONDE U AMPLE..... 132
→ 1. Hypokaliémie 132
→ 2. Hypocalcémie 132
→ 3. Médicaments allongeant le QT..... 132

17- FICHES FLASH 133
Troubles de la conduction 133
Blocs de branche et axes 137
Hypertrophie et ischémie..... 139
Sus-décalage du ST-décalage (*PARISS*) 141
Tachycardie régulière à QRS fins..... 143
→ 1. Tachycardie sinusale 143
→ 2. Flutter auriculaire 143
→ 3. Tachycardie atriale focale (TAF) 143
→ 4. Tachycardie jonctionnelle..... 144
Tachycardie irrégulière à QRS fins 145
→ 1. Fibrillation auriculaire 145
→ 2. Flutter auriculaire ou TAF à conduction variable..... 145

Tachycardie régulière à QRS larges 147
→ 1. Tachycardie ventriculaire (jusqu'à preuve du contraire et surtout si cardiopathie sous-jacente connue) 147
→ 2. Tachycardie supra-ventriculaire (TSV) + Bloc de branche..... 147
→ 3. Flutter ventriculaire (rare) 147

Tachycardie irrégulière à QRS larges..... 148
→ 4. Fibrillation ventriculaire 148
→ 5. Torsade de pointe..... 148
→ 6. « Super-Wolff »..... 148

Troubles métaboliques..... 149

18- CAS CLINIQUES 151
▶ Cas clinique 1 151
▶ Cas clinique 2..... 153
▶ Cas clinique 3 155
▶ Cas clinique 4..... 157
▶ Cas clinique 5..... 159
▶ Cas clinique 6..... 161
▶ Cas clinique 7..... 163
▶ Cas clinique 8..... 165
▶ Cas clinique 9..... 167
▶ Cas clinique 10..... 169
▶ Cas clinique 11..... 171
▶ Cas clinique 12..... 173
▶ Cas clinique 13..... 175
▶ Cas clinique 14..... 177
▶ Cas clinique 15..... 179
▶ Cas clinique 16..... 181
▶ Cas clinique 17..... 183
▶ Cas clinique 18..... 185
▶ Cas clinique 19..... 187
▶ Cas clinique 20..... 189
▶ Cas clinique 21..... 191
▶ Cas clinique 22..... 193
▶ Cas clinique 23..... 195
▶ Cas clinique 24..... 197

▶ Cas clinique 25 199
▶ Cas clinique 26 201
▶ Cas clinique 27 203
▶ Cas clinique 28 205
▶ Cas clinique 29 207
▶ Cas clinique 30 209
▶ Cas clinique 31 211
▶ Cas clinique 32 213
▶ Cas clinique 33 215
▶ Cas clinique 34 217
▶ Cas clinique 35 219
▶ Cas clinique 36 221
▶ Cas clinique 37 223
▶ Cas clinique 38 225
▶ Cas clinique 39 227
▶ Cas clinique 40 229
▶ Cas clinique 41 231
▶ Cas clinique 42 233
▶ Cas clinique 43 235
▶ Cas clinique 44 237
▶ Cas clinique 45 239
▶ Cas clinique 46 240
▶ Cas clinique 47 241
▶ Cas clinique 48 242
▶ Cas clinique 49 243
▶ Cas clinique 50 244

19 - ECOS 251

▶ ECOS 1 251
▶ ECOS 2 253
▶ ECOS 3 255
▶ ECOS 4 259
▶ ECOS 5 261
▶ ECOS 6 263
▶ ECOS 7 265
▶ ECOS 8 267
▶ ECOS 9 269
▶ ECOS 10 273

1 - RAPPELS GÉNÉRAUX D'ÉLECTROPHYSIOLOGIE CARDIAQUE

A

Pour comprendre l'analyse d'un ECG il faut tout d'abord comprendre la physiologie électrique du cœur, c'est-à-dire comment se propage l'activité électrique au sein du muscle cardiaque.

Il faut aussi garder à l'esprit que l'activité électrique du cœur ne sert qu'à induire la principale activité du cœur, qui est sa contraction.

L'interprétation de l'ECG a aussi bénéficié du développement des techniques d'explorations électrophysiologiques endocavitaires (c'est-à-dire le recueil de l'activité électrique du cœur en positionnant des sondes à l'intérieur des cavités cardiaques) et surtout de la recherche fondamentale qui ont permis d'expliquer la plupart des anomalies rencontrées sur un ECG.

Avant de débuter l'interprétation de l'ECG proprement dite, il convient de rappeler quelques bases électrophysiologiques :

- L'activité électrique du cœur est en fait la somme de l'activité électrique de toutes les cellules myocardiques, chacune se comportant comme un dipôle électrique avec un pôle positif et un pôle négatif.
- À l'état de base, les cellules cardiaques (comme toutes les cellules de l'organisme) sont polarisées, à cause d'une répartition particulière des ions de l'organisme entre l'extérieur et l'intérieur de la cellule.

En effet, il existe plus d'ions positifs (Na^+, Ca^{2+}...) à l'extérieur qu'à l'intérieur de la cellule. (Schéma n°1)

- La dépolarisation cellulaire correspond à une entrée d'ions positifs (ou sortie d'ions négatifs) dans la cellule. Cette phase va se propager de proche en proche aux autres cellules cardiaques pour induire une contraction du muscle cardiaque (= systole).
- La repolarisation cellulaire (retour vers l'état initial) suit la dépolarisation cellulaire et correspond à une sortie d'ions positifs (ou entrée d'ions négatifs) de la cellule. Cette phase va permettre au cœur de se relâcher (= diastole) pour qu'une nouvelle dépolarisation puisse se produire et ainsi de suite.

Répartition des principaux ions de part et d'autre de la cellule

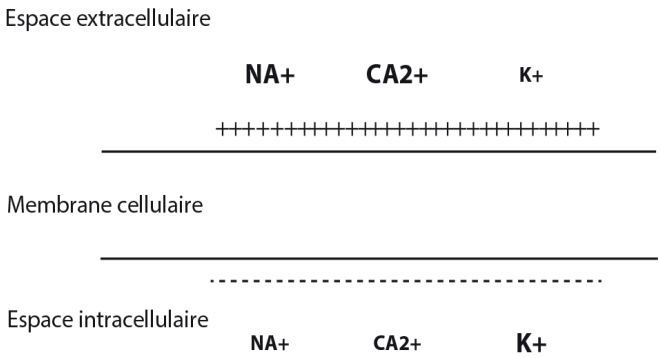

Schéma 1

Le cœur va ainsi se contracter environ 70 fois par minute (= fréquence cardiaque) ou 86.400 fois par jour ou 30.412.800 par an.

- Un autre élément fondamental de la compréhension de l'électrophysiologie cardiaque est la représentation d'un potentiel d'action d'une cellule myocardique.
- Il s'agit du courant électrique enregistré au niveau d'une cellule cardiaque, qui est généré par la dépolarisation et la repolarisation.

- Il existe 5 phases dans le PA d'une cellule cardiaque (Schéma n°2) :
  - → La phase 0 → dépolarisation rapide
  - → La phase 1 → petite repolarisation
  - → La phase 2 → dépolarisation lente
  - → La phase 3 → repolarisation principale
  - → La phase 4 → dépolarisation lente spontanée

Représentation du potentiel d'action cardiaque

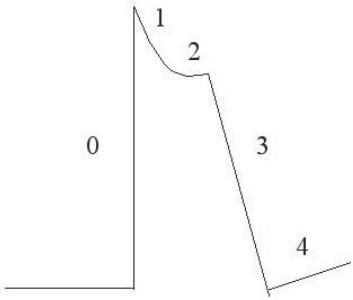

Schéma 2

C'est la phase 4 qui fait que le cœur se contracte de manière automatique, contrairement aux autres muscles striés de l'organisme chez lesquels cette phase n'existe pas (ils se contractent par la volonté).

L'influx électrique cardiaque naît au niveau du **NŒUD SINUSAL** qui se trouve à la jonction latérale entre l'oreillette droite et l'abouchement de la veine cave supérieure. Cet influx va ensuite se propager dans les 2 oreillettes, de l'oreillette droite vers l'oreillette gauche avant de se diriger vers le **NŒUD AURICULO-VENTRICULAIRE OU NŒUD D' ASCHOFF-TAWARA**, qui se trouve dans la partie basse de la cloison interauriculaire. À ce niveau, l'influx électrique transite sans dépolariser de structure cardiaque et arrive au niveau du **FAISCEAU DE HIS** qui se trouve dans la partie haute du septum interventriculaire.

Là, le faisceau de His se divise en 2 branches : la **BRANCHE DROITE** destinée au ventricule droit et la **BRANCHE GAUCHE** destinée au ventricule gauche (Cf. Schéma n°3).

La **BRANCHE GAUCHE** va se diviser en 2 hémibranches = l'**HÉMIBRANCHE ANTÉRIEURE GAUCHE** et l'**HÉMIBRANCHE POSTÉRIEURE GAUCHE**.

La **BRANCHE DROITE** et les 2 hémibranches gauches vont se diviser dans chacun des 2 ventricules en de nombreux petits filets nerveux pour former le **RÉSEAU DE PURKINJE**.

La dernière structure cardiaque à se dépolariser est l'infundibulum pulmonaire (partie haute du ventricule droit).

L'électrocardiogramme va représenter l'ensemble de ce trajet de la conduction électrique.

L'ECG en poche_ed.2024.indd 14 14/03/2024 10:17

PROPAGATION DE L'INFLUX ÉLECTRIQUE À L'INTÉRIEUR DU CŒUR

A

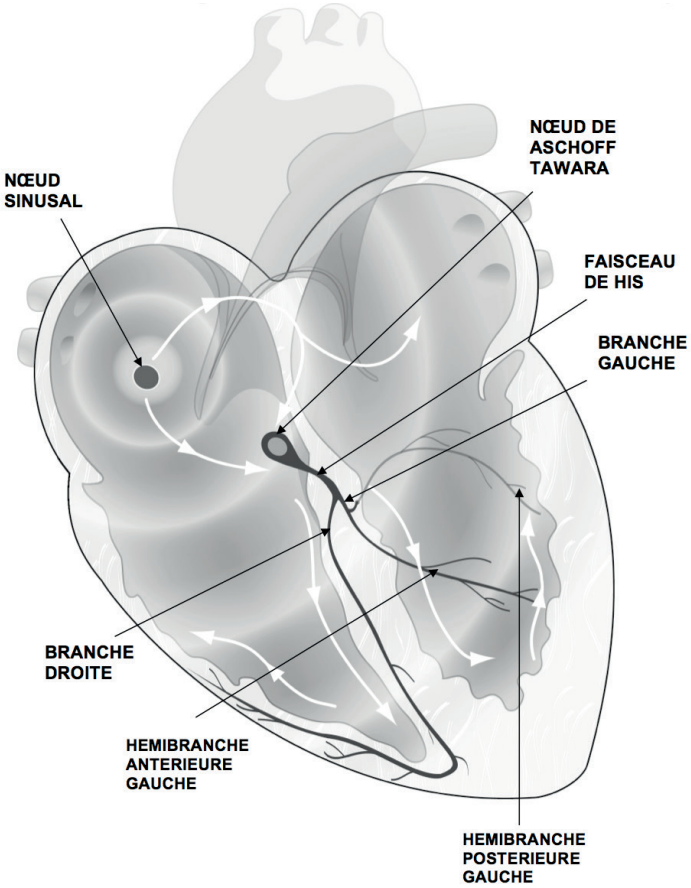

Schéma 3

Dans la même collection

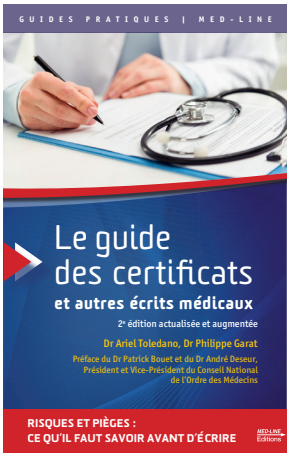



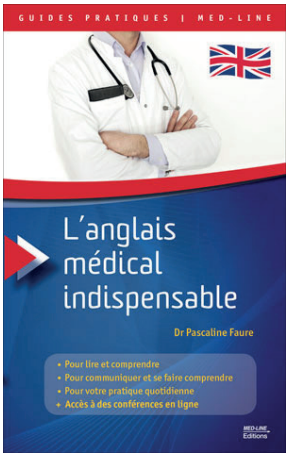

www.med-lin.fr

Éditions Med-Line • 74, boulevard de l'Hôpital 75013 Paris • Tél. : 09 70 77 11 48 • www.med-lin.fr

Tous nos ouvrages sont disponibles en librairie

L'ECG en poche_ed.2024.indd 276 14/03/2024 10:18

- L'électrocardiogramme (ECG) est un examen extrêmement important, outil de base de la médecine quotidienne dans l'examen clinique.
- Simple, pratique, complet, ce guide explique l'ensemble des tracés – normaux ou anormaux – et apprend à interpréter tout ECG.
- Plus de 150 tracés et schémas anatomiques permettent de comprendre, apprendre et retenir les bases essentielles de l'ECG.
- Au format de poche, ce guide tout en couleurs vous accompagnera à l'hôpital ou en consultation.
- + 50 cas cliniques pour s'entraîner.
- + Les rangs A, B, C de la Réforme du 2e cycle des études médicales (R2C).
- + 10 ECOS (Examens cliniques objectifs structurés), nouvelle épreuve de la R2C.
- Un livre destiné aux étudiants et internes en médecine, aux praticiens et à tout soignant.

Nicolas Lellouche – PU-PH en cardiologie au CHU Henri Mondor Créteil, responsable de l'unité de rythmologie, en charge de l'enseignement de la cardiologie et notamment de l'ECG à l'Université Paris-Est Créteil – a rédigé ce livre avec Guillaume Abehsira, ancien chef de clinique-assistant des Hôpitaux de Paris, rythmologue.

16,90 € TTC
ISBN : 978-2-84678-332-3

9 782846 783323

www.med-line.fr

MED-LINE Editions

Quelques titres
de la collection Référentiels des Collèges









www.med-lin.fr

Éditions Med-Line • 74, boulevard de l'Hôpital 75013 Paris • Tél. : 09 70 77 11 48 • www.med-lin.fr

Tous nos ouvrages sont disponibles en librairie