



LIVRE DU **COLLÈGE**

3<sup>e</sup> cycle : Dossiers progressifs

# Médecine interne

## Pathologies fréquentes

**Société Nationale Française  
de Médecine Interne (SNFMI)**



**Collège National des Enseignants  
de Médecine Interne (CEMI)**



Ouvrage coordonné par le Pr Jean-François Viallard et le Pr Luc Mouthon

- Un apprentissage par l'expérience
- Les dossiers progressifs commentés
- Un complément indispensable à la clinique

**MED-LINE**  
Editions

L I V R E D U **COLLÈGE** 3<sup>e</sup> CYCLE

Société Nationale Française  
de Médecine Interne (SNFMI)



Collège National des Enseignants  
de Médecine Interne (CEMI)



# Médecine interne

## Pathologies fréquentes

Ouvrage coordonné par  
le Pr Jean-François Viillard et le Pr Luc Mouthon

**MED-LINE**  
Editions

**Éditions MED-LINE**  
127 rue Jeanne d'Arc  
75013 Paris  
Tél. : 09 70 77 11 48  
**www.med-line.fr**

*MÉDECINE INTERNE*  
*PATHOLOGIES FRÉQUENTES*  
ISBN : 978-2-84678-233-3  
© 2018 ÉDITIONS MED-LINE

Couverture et mise en page : Meriem Rezgui

Toute représentation ou reproduction, intégrale ou partielle, faite sans le consentement des auteurs, ou de leurs ayants droit ou ayants cause, est illicite (loi du 11 mars 1957, alinéa 1<sup>er</sup> de l'article 40). Cette représentation ou reproduction, par quelque procédé que ce soit, constituerait une contrefaçon sanctionnée par les articles 425 et suivants du Code Pénal.

## SOMMAIRE

---

<b>Introduction pour les étudiants lecteurs de cet ouvrage</b> .....	7
<b>Liste des auteurs</b> .....	9
<b>Dossier 1 : Embolie pulmonaire : la clinique d'abord !</b> .....	13
<b>Dossier 2 : Une péricardite qui pique !</b> .....	25
<b>Dossier 3 : Syncopes à répétition</b> .....	39
<b>Dossier 4 : Dyspnée et douleur thoracique aiguës</b> .....	47
<b>Dossier 5 : Une histoire de tuyaux</b> .....	55
<b>Dossier 6 : Détresse respiratoire aiguë avec un souffle cardiaque chez un homme de 46 ans</b> .....	71
<b>Dossier 7 : Pression artérielle basse chez une femme de 41 ans</b> .....	79
<b>Dossier 8 : Un « gros coeur » à 95 ans</b> .....	85
<b>Dossier 9 : Un hypertendu qui se néglige</b> .....	91
<b>Dossier 10 : Hypertension artérielle et hypokaliémie chez une femme de 38 ans</b> .....	107
<b>Dossier 11 : Des céphalées chez une femme de 38 ans</b> .....	115
<b>Dossier 12 : Douleurs aiguës du genou chez une femme de 74 ans</b> .....	127
<b>Dossier 13 : Dorso-lombalgies avec altération de l'état général chez une ivoirienne de 45 ans</b> .....	135
<b>Dossier 14 : Arthrite aiguë du genou droit au retour d'un voyage en Thaïlande</b> .....	149
<b>Dossier 15 : Gêne épigastrique chez un homme de 65 ans hospitalisé pour une pneumopathie</b> .....	157
<b>Dossier 16 : Anémie microcytaire chez une femme de 22 ans</b> .....	175
<b>Dossier 17 : Pic monoclonal de découverte fortuite chez une femme de 58 ans</b> .....	185
<b>Dossier 18 : Céphalées diffuses chez un agriculteur de 59 ans</b> .....	201
<b>Dossier 19 : Une polyneuropathie démyélinisante sensitivo-motrice qui tombe à pic !</b> .....	209
<b>Dossier 20 : Lombalgies fébriles chez une femme de 44 ans</b> .....	217
<b>Dossier 21 : Éruption fébrile chez un homme de 65 ans</b> .....	225
<b>Dossier 22 : Des membres douloureux</b> .....	233
<b>Dossier 23 : Un jeune migrant malien hyperalgique</b> .....	239
<b>Dossier 24 : Un jeune homme avec une grosse rate</b> .....	253

<b>Dossier 25 : Une asthénie inhabituelle chez un patient de 70 ans</b> .....	259
<b>Dossier 26 : Une toux pas comme les autres</b> .....	273
<b>Dossier 27 : Thrombocytose chez une patiente en surpoids avec antécédent de phlébite</b> .....	281
<b>Dossier 28 : Quand la rate se dilate !</b> .....	297
<b>Dossier 29 : Une goutte maligne</b> .....	305
<b>Dossier 30 : Une rate douloureuse</b> .....	313
<b>Dossier 31 : Chute chez une patiente de 84 ans</b> .....	321
<b>Dossier 32 : Gestion des antidiabétiques chez une femme de 72 ans</b> .....	335
<b>Dossier 33 : Bilan, diagnostic et prise en charge de troubles cognitifs chez 3 patients âgés</b> .....	349
<b>Dossier 34 : Douleur post-fracture vertébrale chez la personne âgée</b> .....	369
<b>Dossier 35 : Des brûlures dans les jambes</b> .....	379
<b>Dossier 36 : J'ai mal à la tête tous les jours</b> .....	385
<b>Dossier 37 : Troubles de la marche et crises de tremblements chez une femme de 26 ans</b> .....	391
<b>Dossier 38 : Asthénie et symptômes multiples chez un homme de 34 ans</b> .....	397
<b>Dossier 39 : Asthénie et douleurs diffuses chez une femme de 42 ans</b> .....	403
<b>Dossier 40 : Propos incohérents chez un patient de 85 ans</b> .....	409
<b>Dossier 41 : Asthénie chez un Horton</b> .....	421
<b>Dossier 42 : Une corticothérapie qui dure</b> .....	427
<b>Dossier 43 : Homme de 47 ans, hyperferritinémie</b> .....	433
<b>Dossier 44 : Diarrhée et amaigrissement chez un homme de 56 ans</b> .....	449
<b>Dossier 45 : Diarrhée et flush chez un homme de 62 ans</b> .....	463
<b>Dossier 46 : Amaigrissement</b> .....	471
<b>Dossier 47 : Épisodes de gonflement du visage</b> .....	487
<b>Dossier 48 : Le pilote qui éternue</b> .....	493
<b>Dossier 49 : Eruption maculo-papuleuse fébrile chez une femme de 63 ans</b> .....	507
<b>Dossier 50 : Une étudiante en médecine qui a les yeux rouges</b> .....	515
<b>Dossier 51 : Purpura vasculaire chez un patient ayant une maladie de Crohn</b> .....	531
<b>Dossier 52 : « Le secret de la longévité, c'est de continuer à respirer. »</b> .....	541
<b>Dossier 53 : Iatrogénie chez un insuffisant rénal chronique</b> .....	553
<b>Dossier 54 : Insuffisance rénale aiguë chez une femme de 58 ans</b> .....	563

<b>Dossier 55 : Un patient « chirurgical » qui fait des complications médicales !</b> .....	579
<b>Dossier 56 : Patient obnubilé : comprendre rapidement et traiter doucement</b> .....	585
<b>Dossier 57 : Attention, un diagnostic peut en cacher un autre !</b> .....	591
<b>Dossier 58 : Quand une polyarthrite s’associe à une pneumopathie interstitielle</b> 597	
<b>Dossier 59 : Une « ostéoporose post-ménopausique » résistante au traitement</b> .....	607
<b>Dossier 60 : Une pneumonie franche lobaire aiguë</b> .....	615
<b>Dossier 61 : Toux fébrile chez une femme jeune</b> .....	631
<b>Dossier 62 : Une anémie hémolytique qui crépite !</b> .....	637
<b>Dossier 63 : Fièvre nue chez une personne âgée en institution</b> .....	643
<b>Dossier 64 : Frissons, vomissements et douleurs de la fosse lombaire gauche</b> .....	647
<b>Dossier 65 : Fièvre et frissons au retour d’un voyage à Abidjan</b> .....	655
<b>Dossier 66 : Syndrome confusionnel fébrile chez un homme de 32 ans</b> .....	663
<b>Dossier 67 : Fièvre chez un patient sous anti-TNF<math>\alpha</math></b> .....	677
<b>Dossier 68 : Céphalées subaiguës chez un homme de 37 ans</b> .....	683
<b>Dossier 69 : Confusion fébrile chez un alcoolique</b> .....	689
<b>Dossier 70 : Une infirmière qui doit se faire vacciner</b> .....	695
<b>Dossier 71 : Une jambe rouge et douloureuse chez un diabétique</b> .....	703
<b>Dossier 72 : Fièvre et arthralgies chez un homme de 76 ans</b> .....	711
<b>Dossier 73 : « C » comme « cæcum »</b> .....	723
<b>Dossier 74 : Découverte d’une hépatite B chez une patiente de 32 ans</b> .....	743
<b>Dossier 75 : Découverte d’une hépatite C chez un patient de 34 ans</b> .....	753
<b>Dossier 76 : Un accident de préservatif !</b> .....	761
<b>Dossier 77 : Diarrhée fébrile au retour du Congo</b> .....	773
<b>Dossier 78 : Douleur abdominale fébrile au retour du Maroc</b> .....	779
<b>Dossier 79 : Prostration fébrile chez une hôtesse de l’air</b> .....	783
<b>Dossier 80 : « Troubles de la marche chez un patient poly pathologique de 68 ans »</b> .....	793
<b>Dossier 81 : Brûlures mictionnelles suite à une pose de sonde urinaire chez une femme de 78 ans</b> .....	809
<b>Dossier 82 : Altération de l’état général et lésions cutanées chez un patient de 70 ans</b> .....	817
<b>Dossier 83 : Fièvre chez une patiente de 60 ans infectée par le VIH</b> .....	827
<b>Dossier 84 : Altération de l’état général chez un homme de 58 ans</b> .....	833
<b>Dossier 85 : Une hyperlymphocytose chronique</b> .....	845
<b>Cahier illustrations couleurs</b> .....	853



## Avant-propos

---

Nous sommes heureux de vous proposer cet ouvrage de référence de dossiers progressifs troisième cycle du Collège National des Enseignants de Médecine Interne (CEMI) destiné aux internes inscrits au DES de Médecine interne et Immunologie clinique ainsi qu'aux autres DES de spécialités médicales.

Il s'agit d'un premier ouvrage consacré aux pathologies fréquentes, le second qui paraîtra ensuite étant consacré aux pathologies rares. Cet ouvrage couvre la partie du programme des compétences du DES de Médecine interne et Immunologie clinique consacrée aux pathologies fréquentes et regroupe 85 dossiers progressifs commentés : 51 dossiers courts à 5-6 questions à réponses multiples (QRM) et 34 dossiers longs à 15 QRM.

Ce travail collaboratif impliquant 93 auteurs, pour la plupart membres du CEMI, s'inscrit dans le contexte de la réforme du troisième cycle des études médicales mise en place depuis 2017. Dans le prolongement de l'examen national classant (ECN), il constitue une innovation pédagogique et permet aux DES de s'entraîner dans une modalité connue, celle des dossiers progressifs. Il répond également à l'attente des étudiants de troisième cycle qui recherchent un enseignement adapté à l'évolution récente des objectifs du DES de Médecine interne et Immunologie clinique.

Les cas se présentent sous forme d'un texte introductif, suivi des QRM. Des commentaires sont fournis qui permettent à l'étudiant d'asseoir ses connaissances et de comprendre ses éventuelles erreurs. Les principales références bibliographiques sont indiquées. S'y ajoutent les « points clés » et le « coup de pouce de l'enseignant », basé sur les principaux pièges à éviter qui ponctuent chaque item. Une riche iconographie accompagne chaque texte et un cahier couleur regroupe l'ensemble des photographies en couleur à la fin du livre.

Au-delà du troisième cycle, nous pensons que cet ouvrage peut également intéresser les médecins en activité, en particulier les médecins exerçant dans des services de Médecine polyvalente.

Nous tenons à remercier l'ensemble des auteurs pour le temps qu'ils ont passé à la rédaction des dossiers progressifs malgré des emplois du temps chargés et particulièrement les relecteurs : Michael Ebbo, Sophie Georgin-Lavialle, Maxime Samson et Damien Sene qui ont fourni un important travail de relecture pour ce premier tome.

Nous avons eu beaucoup de plaisir et d'enthousiasme à coordonner cet ouvrage et nous espérons que cela transparaîtra lors de sa lecture et communiquera aux DES de Médecine interne et Immunologie clinique le dynamisme et la fougue nécessaires à l'apprentissage de cette spécialité.

Pr Luc Mouthon et Pr Jean-François Viillard





## Les auteurs

---

### Collège National des Enseignants de Médecine Interne (CEMI)

#### Les relecteurs

**Dr Mikael Ebbo,**

Département de Médecine Interne, Hôpital de la Timone, Université Aix-Marseille, Marseille.

**Pr Damien Sène,**

Département de Médecine Interne, Groupe Hospitalier Lariboisière-Fernand Widal, AP-HP, Université Paris Diderot, Sorbonne Paris Cité, Paris.

**Dr Maxime Samson,**

Service de Médecine Interne et Immunologie Clinique, CHU de Dijon, UFR Sciences de la Santé, Université de Bourgogne.

**Dr Sophie Georgin-Lavialle,**

Service de Médecine Interne, Hôpital Tenon, AP-HP, Sorbonne Université, Paris.

#### Les auteurs

**Dr Manal Abdel Fattah,**

Service de Médecine Interne et d'Immunologie Clinique, Hôpital Bicêtre, Assistance Publique - Hôpitaux de Paris (AP-HP), Université Paris Sud, Le Kremlin-Bicêtre.

**Dr Amir Adedjoma,**

Service de Médecine Interne, Hôpital Saint Antoine, AP-HP, Sorbonne Université, Paris.

**Dr Jean-Sébastien Allain,**

Service de Médecine Interne et Immunologie Clinique, Centre Hospitalier Universitaire (CHU) Hôpital Sud, Université Rennes 1, Rennes.

**Pr Marc André,**

Service de Médecine Interne, CHU Gabriel Montpied, Université Clermont-Auvergne, Clermont-Ferrand.

**Pr Emmanuel Andrès,**

Service de Médecine Interne, maladies métaboliques et diabète, Hôpitaux Universitaires de Strasbourg (HUS), Université de Strasbourg, Strasbourg.

**Dr Jean-Benoît Arlet,**

Service de Médecine Interne, Centre de référence de la drépanocytose, Hôpital Européen Georges Pompidou de Paris, AP-HP, Université Paris Descartes, Sorbonne Paris Cité, Paris.

**Pr Odile Beyne-Rauzy,**

Service de Médecine Interne et Immunopathologie clinique, Institut universitaire du Cancer de Toulouse-OncoPole, Université Paul Sabatier Toulouse III.

**Dr Pascal Biscay,**

Médecine Interne et Immunologie Clinique, Hôpital Saint André, CHU de Bordeaux, Université de Bordeaux, Bordeaux.

**Pr Laurence Bouillet,**

Service de Médecine Interne, Centre national de référence de l'angioœdème, CHU de Grenoble, Université Grenoble Alpes (UGA), La Tronche.

**Pr Anne Bourgarit-Durand,**

Service de Médecine Interne, Hôpital Jean Verdier, AP-HP, Université Paris XIII, Bondy.

**Pr Christiane Broussolle,**

Service de Médecine Interne, Hôpital de la Croix-Rousse, Hospices Civils de Lyon, Université Claude Bernard Lyon 1, Lyon.

**Pr Pascal Cathébras,**

Service de Médecine Interne, Hôpital Nord, CHU de Saint-Etienne, Université Jean-Monnet, Saint-Étienne.

**Dr Dorothee Chopin,**

Département de Médecine Interne, Groupe Hospitalier Lariboisière-Fernand Widal, AP-HP, Université Paris Diderot, Sorbonne Paris Cité, Paris.

**Dr Thibault Comont,**

Service de Médecine Interne et d'Immunopathologie clinique, Institut universitaire du Cancer de Toulouse-OncoPole, Université Paul Sabatier Toulouse III.

**Pr Olivier Decaux,**

Service de Médecine Interne et Immunologie Clinique, CHU Hôpital Sud, Université Rennes 1, Rennes.

**Pr Jean-Dominique De Korwin,**

Département de Médecine Interne et Immunologie clinique, Hôpitaux de Brabois-BSM, CHRU de Nancy, Université de Lorraine, Nancy.

**Dr Victoire De Lastours,**

Service de Médecine Interne, Hôpital Beaujon, AP-HP, Université Paris Diderot, Sorbonne Paris Cité, Clichy.

**Dr Juliette Delforge,**

Service de Médecine Interne, Hôpital Jean Verdier, AP-HP, Université Paris XIII, Bondy.

**Pr Aurélien Delluc,**

Département de Médecine Interne, Médecine Vasculaire et Pneumologie, Hôpital de la Cavale Blanche, CHRU de Brest, Université de Bretagne Occidentale, Brest.

**Dr Gonzalo De Luna,**

Service de Médecine Interne, Centre de référence de la drépanocytose, Hôpital Européen Georges Pompidou, AP-HP, Université Paris Descartes, Sorbonne Paris Cité, Paris.

**Pr Robin Dhote,**

Service de Médecine Interne, Hôpital Avicenne, AP-HP, Université Paris XIII, Bobigny.

**Dr Angelique Ducornet,**

Service de Médecine Interne, CHU Gabriel Montpied, Université Clermont-Auvergne, Clermont-Ferrand.

**Pr Olivier Fain,**

Service de Médecine Interne, Hôpital Saint Antoine, AP-HP, Sorbonne Université, Paris.

**Pr Bruno Fantin,**

Service de Médecine Interne, Hôpital Beaujon, Clichy, AP-HP, Université Paris Diderot, Sorbonne Paris Cité, Clichy.

**Pr Anne-Laure Fauchais,**

Service de Médecine Interne A, CHU Dupuytren, Université de Limoges, Limoges.

**Dr Delphine Feyeux,**

Service de Médecine Interne, Hôpital Beaujon, AP-HP, Université Paris Diderot, Sorbonne Paris Cité, Clichy.

**Dr Elzbieta Garandeau,**

Service de Médecine Interne, Hôpital Tenon, AP-HP, Sorbonne Université, Paris.

**Pr Cécile Goujard,**

Service de Médecine Interne et d'Immunologie Clinique, Hôpital Bicêtre, AP-HP, Université Paris Sud, Le Kremlin-Bicêtre.

**Dr Vincent Grobost,**

Service de Médecine Interne, CHU Estaing de Clermont-Ferrand, Université Clermont-Auvergne, Clermont-Ferrand.

**Pr Philippe Guilpain,**

Service de Médecine Interne : Maladies Multi-Organiques de l'Adulte, Hôpital Saint Eloi (CHU), Université de Montpellier, Montpellier.

**Dr Sabine Jardel,**

Service de Médecine Interne et vasculaire, Centre Hospitalier Lyon Sud, Hospices Civils de Lyon, Hospices Civils de Lyon, Université Claude Bernard Lyon 1, Lyon.

**Pr Patrick Jegou,**

Service de Médecine Interne et Immunologie Clinique, CHU de Rennes, Hôpital Sud, Université Rennes 1, Rennes.

**Pr Gisèle Kanny,**

Médecine Interne, Immunologie Clinique et Allergologie, CHRU de Nancy, Université de Lorraine, Vandoeuvre-Les-Nancy.

**Pr Olivier Lambotte,**

Service de Médecine Interne Immunologie Clinique, AP-HP, CHU Bicêtre, Université Paris Sud, Le Kremlin-Bicêtre.

**Dr Eve Le Coustumier,**

Service de Médecine Interne A, CHU Dupuytren Université de Limoges, Limoges.

**Dr Sarah Lechtman,**

Département de Médecine Interne, Groupe Hospitalier Lariboisière-Fernand Widal, AP-HP, Université Paris Diderot, Sorbonne Paris Cité, Paris.

**Dr Marie Lecronier,**

Service de Médecine Interne, Hôpital Beaujon, AP-HP, Université Paris Diderot, Sorbonne Paris Cité, Clichy.

**Pr Agnès Lefort,**

Service de Médecine Interne, Hôpital Beaujon, AP-HP, Université Paris Diderot, Sorbonne Paris Cité, Clichy.

**Pr Jean-Christophe Lega,**

Service de Médecine Interne et vasculaire, Centre Hospitalier Lyon Sud, Hospices Civils de Lyon, Université Claude Bernard Lyon 1, Lyon.

**Dr Sylvain Le Jeune,**

Service de Médecine Interne, Hôpital Avicenne, AP-HP, Université Paris XIII, Bobigny.

**Pr Claire Le Jeunne,**

Service Médecine Interne, Centre de Référence Maladies Systémiques Autoimmunes Rares d'Ile de France, Hôpital Cochin, AP-HP, Université Paris Descartes, Sorbonne Paris Cité, Paris.

**Dr Nathalie Lerolle,**

Service de Médecine Interne et d'Immunologie Clinique, Hôpital Bicêtre, AP-HP, Université Paris Sud, Le Kremlin-Bicêtre.

**Dr Irène Machelart,**

Service de Médecine Interne et Maladies Infectieuses, Hôpital Haut-Lévêque, CHU de Bordeaux, Université de Bordeaux, Pessac.

**Dr Matthieu Mahévas**

Service de Médecine Interne, Centre de référence des cytopénies auto-immunes de l'adulte, CHU Henri Mondor, AP-HP, Université Paris-Est, Créteil.

**Dr François Maillet,**

Service de Médecine Interne, Centre de référence de la drépanocytose, Hôpital Européen Georges Pompidou, AP-HP, Université Paris Descartes, Sorbonne Paris Cité, Paris.

**Pr Isabelle Marie,**

Département de Médecine Interne, Hôpital Charles Nicole, Normandie Université, Rouen.

**Pr Patrick Mercie,**

Médecine Interne et Immunologie Clinique, Hôpital Saint André, CHU de Bordeaux, Université de Bordeaux, Bordeaux.

**Pr Marc Michel,**

Service de Médecine Interne, Centre de référence des cytopénies auto-immunes de l'adulte, CHU Henri Mondor, AP-HP, Université, Paris-Est, Créteil.

**Pr Philippe Morlat,**

Service de Médecine Interne et Maladies Infectieuses, Hôpital Saint André, CHU Bordeaux, Université de Bordeaux, Bordeaux.

**Pr Jean-Jacques Mourad,**

Service de Médecine Interne, Hôpital Avicenne, AP-HP, Université Paris XIII, Bobigny.

**Dr Rachel Mourot Cottet,**

Service de Médecine Interne, maladies métaboliques et diabète, Hôpitaux Universitaires de Strasbourg (HUS), Université de Strasbourg, Strasbourg.

**Dr Guillaume Moulis,**

Service de Médecine Interne, CHU Purpan, Faculté de Médecine de Toulouse-Rangueil, Université Paul Sabatier, Toulouse.

**Pr Luc Mouthon,**

Service de Médecine Interne, Centre de Référence Maladies Systémiques Autoimmunes Rares d'Ile de France, Hôpital Cochin, AP-HP, Université Paris Descartes, Sorbonne Paris Cité, Paris.

**Dr Nicolas Noel,**

Service de Médecine Interne, Hôpital Bicêtre, AP-HP, Université Paris Sud, Le Kremlin Bicêtre.

**Dr Romain Paule,**

Service de Médecine Interne, Centre de Référence Maladies Systémiques Autoimmunes Rares d'Ile de France, Hôpital Cochin, AP-HP, Université Paris Descartes, Sorbonne Paris Cité, Paris.

**Pr Jean-Luc Pellegrin,**

Service de Médecine Interne et Maladies Infectieuses, Hôpital Haut-Lévêque, CHU de Bordeaux, Université de Bordeaux, Pessac.

**Pr Jean-Loup Pennaforte,**

Service de Médecine Interne, CHU de Reims, Hôpital Robert Debré, Université de Reims Champagne Ardenne, Reims,

**Dr Odile Pointeau,**

Service de Médecine Interne, Hôpital Avicenne, AP-HP, Université Paris XIII, Bobigny.

**Pr Jacques Pouchot,**

Service de Médecine Interne, Centre de référence de la drépanocytose, Hôpital Européen Georges Pompidou, AP-HP, Université Paris Descartes, Sorbonne Paris Cité, Paris.

**Dr Lola Prat,**

Service de Médecine Interne Immunologie Clinique, AP-HP, Hôpital Bicêtre, Université Paris Sud, Le Kremlin-Bicêtre.

**Pr Brigitte Ranque,**

Service de Médecine Interne, Centre de référence de la drépanocytose, Hôpital Européen Georges Pompidou, AP-HP, Université Paris Descartes, Sorbonne Paris Cité, Paris.

**Dr Quitterie Reynaud,**

Service de Médecine Interne et Vasculaire, Centre Hospitalier – Lyon Sud, Hospices Civils de Lyon, Université Claude Bernard Lyon 1, Lyon.

**Dr Jean-Baptiste Rieu,**

Service de Médecine Interne et Immunopathologie clinique, Institut universitaire du Cancer de Toulouse-Oncopole, Université Paul Sabatier Toulouse III.

**Dr Etienne Rivière,**

Service de Médecine Interne et Maladies Infectieuses, Hôpital Haut-Lévêque, CHU de Bordeaux, Université de Bordeaux, Pessac

**Dr Mélanie Roriz,**

Département de Médecine Interne, Groupe Hospitalier Lariboisière-Fernand Widal, Université Paris Diderot, Sorbonne Paris Cité, Paris.

**Pr Marc Ruivard,**

Service de Médecine Interne, CHU Estaing de Clermont-Ferrand, Université Clermont-Auvergne, Clermont Ferrand.

**Pr Laurent Sailler,**

Service de Médecine Interne, CHU Purpan, Faculté de Médecine de Toulouse-Rangueil, Université Paul Sabatier, Toulouse.

**Dr Jean Schmidt,**

Médecine Interne, CHU d'Amiens, Université de Picardie Jules Verne.

**Dr Perrine Smets,**

Service de Médecine Interne, CHU Gabriel Montpied de Clermont-Ferrand, Université Clermont-Auvergne, Clermont Ferrand.

**Pr Olivier Steichen,**

Service de Médecine Interne, Hôpital Tenon, AP-HP, Sorbonne Université, Paris

**Dr Benjamin Subran,**

Service de Médecine Interne Immunologie Clinique, AP-HP, Hôpital Bicêtre, Université Paris Sud, Le Kremlin-Bicêtre.

**Dr Marie-Anne Vandenhende,**

Service de Médecine Interne et Maladies Infectieuses, Hôpital Saint André, CHU de Bordeaux, Université de Bordeaux, Bordeaux

**Pr Jean-François Viallard,**

Service de Médecine Interne, Hôpital Haut-Lévêque, CHU de Bordeaux, Université de Bordeaux, Pessac

**Collège des Enseignants d'Allergologie (CEA)****Dr Sébastien Lefevre,**

Unité d'Allergologie, CHR de Metz-Thionville, Metz.

**Collège National des Enseignants de Cardiologie (CNEC)****Pr Pierre Coste,**

Unité de Soins Cardiologique Intensifs, Hôpital Cardiologique du Haut-Lévêque, Université de Bordeaux, Pessac.

**Collège National des Enseignants de Gériatrie (CNEG)****Pr Muriel Rainfray,**

Service de Gériatrie, CHU de Bordeaux, Université de Bordeaux.

**Dr Claire Roubaud,**

Service de Gériatrie, CHU de Bordeaux, Université de Bordeaux, Bordeaux Pessac

**Pr Marc Verny,**

Service de Gériatrie, Hôpital Pitié-Salpêtrière, AP-HP, Sorbonne Université, Paris.

## **Collège des Universitaires de Maladies Infectieuses et Tropicales (CMIT)**

### **Pr Sophie Abgrall,**

Médecine Interne, Immunologie Clinique et Maladies Infectieuses, Hôpital Antoine-Béclère, AP-HP, Université Paris Sud, Clamart.

### **Pr Odile Launay,**

CIC de Vaccinologie Cochin Pasteur, Hôpital Cochin, AP-HP, Université Paris Descartes, Sorbonne Paris Cité, Paris.

## **Collège des Enseignants de Médecine Vasculaire (CEMV)**

### **Dr Jessie Risse,**

Service de Médecine Vasculaire, CHRU de Nancy, Université de Lorraine, Vandoeuvre les Nancy.

### **Pr Denis Wahl,**

Service de Médecine Vasculaire, CHRU de Nancy, Université de Lorraine, Vandoeuvre les Nancy.

## **Collège des Enseignants de Neurologie (CEN)**

### **Pr Tae-Hee Cho,**

Service de Neurologie, Hôpital Neurologique Pierre Wertheimer, Hospices Civils de Lyon, Université Claude Bernard Lyon 1, Lyon.

## **Collège Français des Enseignants en Rhumatologie (COFER)**

### **Pr Corinne Miceli,**

Service de Rhumatologie, Hôpital Cochin, AP-HP, Université Paris Descartes, Sorbonne Paris Cité, Paris.

### **Pr Xavier Mariette,**

Service de Rhumatologie, Centre de Référence Maladies Systémiques Autoimmunes Rares d'Ile de France, Hôpital Bicêtre, AP-HP, Université Paris Sud, Le Kremlin Bicêtre.

## **Collège National des Enseignants de Thérapeutique (APNET)**

### **Pr Stéphane Mouly,**

Département de Médecine Interne, Groupe Hospitalier Lariboisière-Fernand Widal, AP-HP, Université Paris Diderot, Sorbonne Paris Cité, Paris.

## **Auteurs non affiliés à un Collège d'Enseignants**

### **Dr Etienne Canouï,**

Centre d'Investigation Clinique (CIC) de Vaccinologie Cochin Pasteur, Hôpital Cochin, AP-HP, Université Paris Descartes, Sorbonne Paris Cité, Paris.

### **Dr Laura Cetran,**

Unité de Soins Cardiologique Intensifs, Hôpital Cardiologique du Haut-Lévêque, Université de Bordeaux, Pessac.

### **Dr Marie-Sarah Dilhudy,**

Service d'Hématologie, Hôpital Haut-Lévêque, CHU de Bordeaux, Université de Bordeaux, Pessac.

### **Dr Guillaume Grenet,**

Service de Pharmacotoxicologie, Hospices Civils de Lyon, Université Claude Bernard Lyon 1, Lyon.

### **Dr Charles Ricordel,**

Service de Pneumologie, CHU de Rennes, Université Rennes 1, Rennes.

### **Dr Xavier Waintraub,**

Département de cardiologie, Hôpital Pitié-Salpêtrière, AP-HP, Sorbonne Université, Paris.

### **Dr Lorène Zerah,**

Service de Gériatrie, Hôpital Pitié-Salpêtrière de Paris, AP-HP, Sorbonne Université, Paris.

DP 1

# Embolie pulmonaire : la clinique d'abord !

Rédacteur

Pr Aurélien Delluc,

Département de Médecine Interne, Médecine Vasculaire et Pneumologie, Hôpital de la Cavale Blanche, CHRU de Brest, Université de Bretagne Occidentale, Brest.

## ÉNONCÉ

Madame T., 20 ans, consulte aux urgences pour une douleur basithoracique droite, angoissante, augmentant à l'inspiration, survenue brutalement il y a 3 heures.

À l'admission aux urgences, l'hémodynamique est conservée, la pression artérielle est de 125/75 mmHg, la fréquence cardiaque est à 74 battements par minute, la fréquence respiratoire à 16/min, la saturation en oxygène est mesurée à 98 % en air ambiant.

Madame T. n'a pas d'antécédent médical, elle est fumeuse (1/2 paquet par jour), elle n'utilise pas de contraception orale. Il n'y a pas d'antécédent familial particulier.

Elle n'a pas de douleur ni d'œdèmes des membres inférieurs. On ne trouve pas de turgescence jugulaire ni de reflux hépato-jugulaire. L'auscultation trouve des râles bronchiques à la base droite. Son poids est de 64 kg.

### ► QRM 1

À propos des signes fonctionnels et physiques de l'embolie pulmonaire, quelle(s) est (sont) la (les) proposition(s) vraie(s) ?

- A  une embolie pulmonaire est toujours symptomatique
- B  la présence d'une dyspnée augmente la probabilité clinique d'embolie pulmonaire
- C  la présence d'une hémoptysie diminue la probabilité d'embolie pulmonaire car elle est en faveur d'un diagnostic alternatif
- D  des râles bronchiques localisés diminuent la probabilité d'embolie pulmonaire
- E  la présence d'une turgescence jugulaire doit faire suspecter un cœur pulmonaire aigu

### ► QRM 2

Devant cette suspicion d'embolie pulmonaire vous proposez de doser les D-dimères. Parmi les propositions suivantes laquelle (lesquelles) est (sont) vraie(s) ?

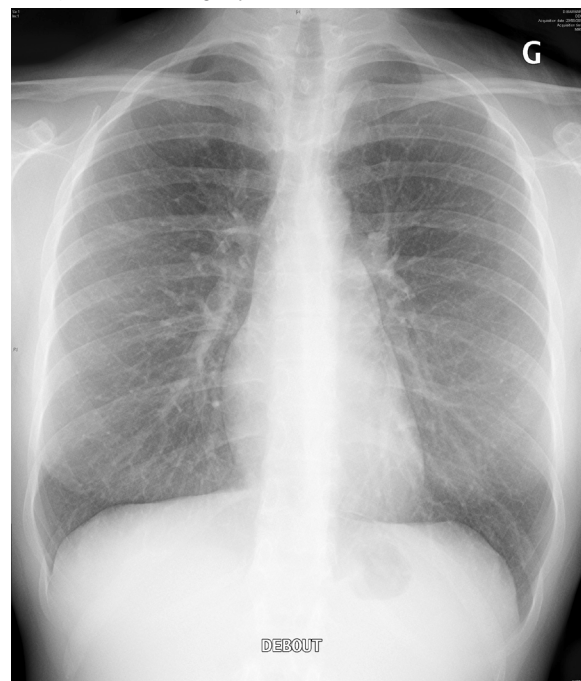
- A  quel que soit le réactif utilisé, le résultat sera fiable car tous les tests de dosage des D-dimères sont équivalents
- B  les D-dimères ont une excellente sensibilité pour le diagnostic de l'embolie pulmonaire
- C  un test négatif permettra d'écarter avec certitude le diagnostic d'embolie pulmonaire dans toutes les situations cliniques

- D  il y a très peu de faux positifs pour le diagnostic d'embolie pulmonaire avec ce test
- E  compte tenu de son âge, le seuil diagnostique des d-dimères est de 220 ng/ml

### ► QRM 3

Les d-dimères VIDAS sont positifs (1300 ng/mL), vous réalisez une radiographie de thorax (Figure 1) :

Figure 1: Radiographie de thorax de face debout



Parmi les propositions suivantes laquelle (lesquelles) est (sont) vraie(s) ?

- A  cette radiographie montre un émoussement du cul de sac pleural droit
- B  il existe une dilatation du tronc des artères pulmonaires
- C  il existe une ascension de la coupole diaphragmatique droite
- E  on trouve une atélectasie en bande à la base du lobe supérieur droit
- D  cette radiographie est normale

► **QRM 4** \_\_\_\_\_

Concernant votre stratégie diagnostique à ce stade, quel(s) examen(s) pourra (pourront) être utile(s) pour confirmer le diagnostic d'embolie pulmonaire ?

- A  une gazométrie artérielle
- B  un écho-Doppler veineux des membres inférieurs
- C  une scintigraphie pulmonaire de ventilation/perfusion
- D  un angioscanner thoracique si la fonction rénale le permet
- E  aucun autre examen car les signes cliniques évocateurs d'embolie pulmonaire associés à des d-dimères positifs sont suffisants pour confirmer le diagnostic

► **QRM 5** \_\_\_\_\_

Parmi les propositions suivantes à propos du diagnostic d'embolie pulmonaire, laquelle (lesquelles) est (sont) vraie(s) ?

- A  la présence d'une thrombose veineuse profonde distale du membre inférieur affirme le diagnostic d'embolie pulmonaire et ne nécessite aucun autre examen
- B  la présence d'une thrombose veineuse profonde proximale du membre inférieur affirme le diagnostic d'embolie pulmonaire et ne nécessite aucun autre examen
- C  une scintigraphie de faible probabilité permet d'exclure avec sécurité le diagnostic d'embolie pulmonaire chez cette patiente avec une probabilité clinique intermédiaire
- D  un défaut endoluminal unique d'une branche artérielle segmentaire gauche à l'angioscanner confirme le diagnostic d'embolie pulmonaire
- E  aucune proposition n'est vraie

► **QRM 6** \_\_\_\_\_

Le diagnostic d'embolie pulmonaire a été confirmé à l'aide d'une scintigraphie pulmonaire de ventilation/perfusion. Quel(s) examen(s) doit (doivent) être maintenant réalisé(s) chez cette patiente pour apprécier la gravité de l'embolie pulmonaire ?

- A  gazométrie artérielle
- B  troponines
- C  dosage de BNP
- D  échographie cardiaque
- E  aucun

► **QRM 7** \_\_\_\_\_

La numération, les plaquettes, le TCA et le TP sont normaux, la créatininémie est de 54  $\mu\text{mol/l}$ . Quel(s) est (sont) le(s) traitement(s) le(s) plus adapté(s) à cette situation ?

- A  oxygénothérapie
- B  thrombolyse
- C  HBPM à dose curative
- D  héparine non fractionnée par voie IVSE
- E  un anticoagulant oral direct à dose curative

► **QRM 8** \_\_\_\_\_

Une clairance de la créatinine inférieure à 30 ml/min selon la formule de Cockcroft est une contre-indication à l'utilisation (une ou plusieurs réponses) :

- A  de l'héparine non fractionnée à dose curative
- B  d'une héparine de bas poids moléculaire à dose curative
- C  d'un anticoagulant oral direct à dose curative
- D  d'un anticoagulant oral direct à dose préventive
- E  des anti-vitamines K

► **QRM 9** \_\_\_\_\_

À propos des anticoagulants oraux directs, quelle(s) affirmation(s) est (sont) vraie(s) ?

- A  ils sont actifs *per os*
- B  ils ont une action rapide
- C  ils ont une demi-vie longue
- D  ils sont synthétiques
- E  ils nécessitent un contrôle biologique de l'hémostase pour ajuster la dose

► **QRM 10** \_\_\_\_\_

Au contraire des anticoagulants oraux directs qui ont une cible unique, les anti-vitamines K (AVK) diminuent la synthèse (une ou plusieurs réponses) :

- A  du facteur II
- B  du facteur VII
- C  du facteur VIII
- D  du facteur X
- E  de la protéine C

► **QRM 11**

Quelle(s) est (sont) la (les) orientation(s) possible(s) de cette patiente ?

- A  réanimation médicale
- B  unité de soins intensifs cardiologiques
- C  hospitalisation en secteur traditionnel
- D  unité d'hospitalisation de courte durée en vue d'une sortie rapide
- E  pas d'hospitalisation : traitement ambulatoire

► **QRM 12**

Dans le cadre du bilan étiologique de cette embolie pulmonaire, quel(s) examen(s) réalisez-vous systématiquement ?

- A  un frottis cervico-vaginal
- B  une coloscopie
- C  un scanner abdominal et pelvien
- D  une échographie de l'abdomen
- E  une TEP scan

► **QRM 13**

Parmi les situations suivantes, laquelle (lesquelles) justifie(nt) une prolongation de l'anticoagulation au-delà de 6 mois ?

- A  une mutation hétérozygote portant sur le gène du facteur V (Facteur V Leiden)
- B  une hyperhomocystéinémie à 17  $\mu\text{mol/l}$
- C  la présence d'un anticoagulant circulant de type lupique mis en évidence à deux reprises à 12 semaines d'intervalle alors que Mme T est traitée par rivaroxaban (anticoagulant oral direct)
- D  la présence d'un déficit en antithrombine
- E  le caractère non provoqué (idiopathique) de l'embolie pulmonaire

► **QRM 14**

Madame T souhaite une contraception. Parmi les moyens suivants lequel (lesquels) lui proposez-vous ?

- A  contraception orale œstroprogestative
- B  implant à la progestérone
- C  microprogestatif oral
- D  stérilet à la progestérone
- E  aucune de ces propositions, les hormones sont maintenant contre-indiquées

► **QRM 15**

Madame T. est maintenant sous traitement anticoagulant oral direct depuis plus de 6 mois. Ses derniers examens biologiques (numération, dosage de plaquettes, créatininémie) sont normaux. Elle doit subir une extraction dentaire unique dans deux semaines. Quelle sera votre attitude vis-à-vis de l'anticoagulation (une ou plusieurs réponses) ?

- A  arrêter l'anticoagulant oral direct 5 jours avant le geste invasif et faire un relais pré-opératoire par héparine de bas poids moléculaire et reprendre le lendemain l'anticoagulant oral direct
- B  arrêter l'anticoagulant oral direct 5 jours avant le geste invasif sans faire de relais pré-opératoire par héparine de bas poids moléculaire et reprendre le lendemain l'anticoagulant oral direct
- C  arrêter le traitement la veille et administrer 10 mg de vitamine K 6 heures avant l'intervention et reprendre le lendemain l'anticoagulant oral direct
- D  suspendre le traitement anticoagulant oral direct la veille et reprendre le soir de l'intervention
- E  ne pas arrêter le traitement anticoagulant



## ► QRM 1

A propos des signes fonctionnels et physiques de l'embolie pulmonaire, quelle(s) est (sont) la (les) proposition(s) vraie(s) ?

- A  une embolie pulmonaire est toujours symptomatique
- B  la présence d'une dyspnée augmente la probabilité clinique d'embolie pulmonaire
- C  la présence d'une hémoptysie diminue la probabilité d'embolie pulmonaire car elle est en faveur d'un diagnostic alternatif
- D  des râles bronchiques localisés diminuent la probabilité d'embolie pulmonaire
- E  la présence d'une turgescence jugulaire doit faire suspecter un cœur pulmonaire aigu

## ► Réponse : E

### Commentaires :

- Avec l'amélioration des techniques d'imagerie il existe de plus en plus d'embolies pulmonaires asymptomatiques diagnostiquées de manière fortuite. Le pronostic des ces embolies asymptomatiques est identique à celui des embolies symptomatiques et elles nécessitent un traitement anticoagulant.

- Il ne faut pas confondre les signes fonctionnels ou physiques faisant suspecter l'embolie pulmonaire (EP) (douleur thoracique, dyspnée) avec les signes permettant d'établir la probabilité d'embolie pulmonaire (circonstances favorisantes, terrain). La présence de ces signes ne modifie pas ou peu la prévalence de l'embolie pulmonaire pré-test. Seule l'hémoptysie peut faire suspecter une EP et en augmente la probabilité clinique.

- La présence de râles bronchiques ou la reproductibilité de la douleur thoracique à la palpation ne permettent pas d'exclure une embolie pulmonaire.

## ► QRM 2

Devant cette suspicion d'embolie pulmonaire vous proposez de doser les D-dimères. Parmi les propositions suivantes laquelle(lesquelles) est(sont) vraie(s) ?

- A  quel que soit le réactif utilisé, le résultat sera fiable car tous les tests de dosage des D-dimères sont équivalents
- B  les D-dimères ont une excellente sensibilité pour le diagnostic de l'embolie pulmonaire
- C  un test négatif permettra d'écarter avec certitude le diagnostic d'embolie pulmonaire dans toutes les situations cliniques
- D  il y a très peu de faux positifs pour le diagnostic d'embolie pulmonaire avec ce test
- E  compte tenu de son âge, le seuil diagnostique des d-dimères est de 220 ng/ml

## ► Réponse : B

### Commentaires :

- Les méthodes de dosage des d-dimères sont fondées sur des systèmes latex, ELISA ou immuno-turbidimétriques. Les méthodes latex semi-quantitatives sont moins sensibles que les méthodes ELISA. Avec des sensibilités allant de 60 à 90 % pour le diagnostic de la maladie thromboembolique veineuse les tests ELISA et turbidimétriques ont des sensibilités comparables.

- Les d-dimères ne sont validés que pour l'exclusion de la maladie thromboembolique lorsque la probabilité pré-test est « non forte ». Si la probabilité clinique d'embolie pulmonaire est très forte, il ne faut pas croire un résultat négatif de d-dimères.

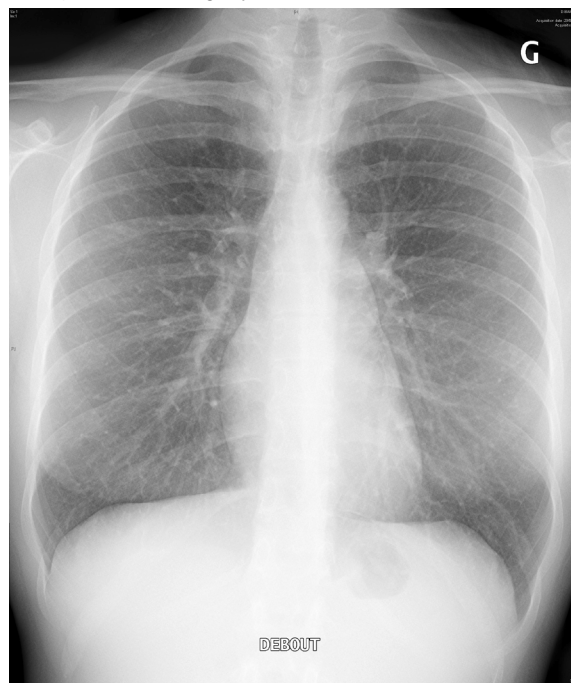
- D est faux car on a beaucoup de faux positifs.

- Un nouveau seuil de positivité des d-dimères vient d'être validé : au-delà de 50 ans ce seuil correspond à l'âge (ans) X 10 ; avant 50 ans le seuil de positivité reste à 500 ng/ml.

## ► QRM 3

Les d-dimères VIDAS sont positifs (1300 ng/mL), vous réalisez une radiographie de thorax (Figure 1) :

Figure 1: Radiographie de thorax de face debout



Parmi les propositions suivantes laquelle (lesquelles) est (sont) vraie(s) ?

- A  cette radiographie montre un épanchement du cul de sac pleural droit
- B  il existe une dilatation du tronc des artères pulmonaires

- C  il existe une ascension de la coupole diaphragmatique droite
- E  on trouve une atélectasie en bande à la base du lobe supérieur droit
- D  cette radiographie est normale

### ➔ Réponse : E

#### Commentaires :

• La radiographie du thorax montre chez environ deux tiers des patients sans antécédent cardiorespiratoire et ayant une EP aiguë, la présence, isolée ou associée, d'atélectasie (discoïde ou en bande) et d'opacités pulmonaires. L'ascension d'une coupole diaphragmatique, un épanchement pleural de faible abondance ou l'association des deux signes se rencontrent dans environ un tiers des cas. Ces anomalies sont particulièrement évocatrices d'EP aiguë lorsqu'elles sont bilatérales. Le signe de Westermarck qui est une hyperclarté dans un territoire de systématisation vasculaire, est très évocateur d'EP, mais on ne l'observe que rarement. Il faut noter qu'approximativement 20 % des patients ayant une EP aiguë ont un cliché du thorax normal.

### ► QRM 4

Concernant votre stratégie diagnostique à ce stade, quel(s) examen(s) pourra(pourront) être utile(s) pour confirmer le diagnostic d'embolie pulmonaire ?

- A  une gazométrie artérielle
- B  un écho-Doppler veineux des membres inférieurs
- C  une scintigraphie pulmonaire de ventilation/perfusion
- D  un angioscanner thoracique si la fonction rénale le permet
- E  aucun autre examen car les signes cliniques évocateurs d'embolie pulmonaire associés à des d-dimères positifs sont suffisants pour confirmer le diagnostic

### ➔ Réponse : B, C, D

#### Commentaires :

• La gazométrie artérielle n'apporte aucun élément utile au diagnostic d'embolie pulmonaire : quel que soit le résultat de l'examen, il faut poursuivre la démarche diagnostique. Par ailleurs, la gazométrie artérielle n'est pas utile pour l'évaluation de la gravité de l'embolie pulmonaire.

• L'écho-Doppler est un examen non invasif qui permet d'affirmer la présence d'une embolie pulmonaire si une thrombose veineuse profonde proximale est mise en évidence chez un patient ayant des signes cliniques d'embolie pulmonaire. La réalisation de l'écho-Doppler est d'autant plus rentable qu'il existe des signes de thrombose veineuse profonde. Attention, la présence d'une thrombose veineuse profonde distale des membres inférieurs ne permet pas d'affirmer le diagnostic d'embolie pulmonaire.

• Le choix entre angioscanner et scintigraphie dépend des disponibilités des examens, du degré d'urgence et des éventuelles contre-indications (insuffisance rénale et angioscanner par exemple).

• Chez la femme enceinte : (Recommandations de la Société Européenne de Cardiologie, 2014)

- la pathologie thrombo-embolique est une des principales causes de mortalité au cours de la grossesse ;
- le risque est le plus important dans le post-partum, en particulier après une césarienne ;
- Comme dans les autres cas, le diagnostic d'EP doit être documenté :

- les D-dimères conservent la même valeur prédictive négative qu'en dehors de la grossesse mais sont souvent positifs chez la femme enceinte ;
- l'écho-Doppler est un examen intéressant et potentiellement rentable car il est non irradiant ;
- comme en dehors de la grossesse, si l'écho-Doppler est normale, la suspicion d'EP devra être confirmée par une scintigraphie de perfusion ou un angio-scanner, avec une préférence pour la scintigraphie de perfusion qui est moins irradiante pour le fœtus. Toutefois, la dose seuil pour le fœtus est de 50 mSv et toutes les techniques sont en dessous de ce niveau d'irradiation (cf. Tableau 1).

**Tableau 1 : Recommandations de la société Européenne de Cardiologie 2014**

Test	Irradiation fœtale (mSv)	Irradiation mammaire (mSv)
Radio de thorax	< 0,01	0,01
Scintigraphie de perfusion faible dose	0,11-0,20	0,28-0,50
forte dose	0,20-0,60	1,20
Scintigraphie de ventilation	0,10-0,30	< 0,01
Angioscanner	0,24-0,66	10-70

La limite considérée dangereuse pour l'irradiation fœtale est de 50 mSv.

### ► QRM 5

Parmi les propositions suivantes à propos du diagnostic d'embolie pulmonaire, laquelle (lesquelles) est (sont) vraie(s) ?

- A  la présence d'une thrombose veineuse profonde distale du membre inférieur affirme le diagnostic d'embolie pulmonaire et ne nécessite aucun autre examen
- B  la présence d'une thrombose veineuse profonde proximale du membre inférieur affirme le diagnostic d'embolie pulmonaire et ne nécessite aucun autre examen

- C  une scintigraphie de faible probabilité permet d'exclure avec sécurité le diagnostic d'embolie pulmonaire chez cette patiente avec une probabilité clinique intermédiaire
- D  un défaut endoluminal unique d'une branche artérielle segmentaire gauche à l'angioscanner confirme le diagnostic d'embolie pulmonaire
- E  aucune proposition n'est vraie

➔ **Réponse : B**

**Commentaires :**

- Le risque embolique des thromboses veineuses profondes distales des membres inférieurs est faible ; la présence d'une thrombose veineuse profonde distale ne permet donc pas de retenir le diagnostic d'embolie pulmonaire.
- Une scintigraphie pulmonaire de faible probabilité ne permet ni d'exclure, ni de confirmer, le diagnostic d'embolie pulmonaire. Le tableau 2, tiré de l'étude Prospective Investigation Of Pulmonary Embolism Diagnosis (PIOPED), rapporte la proportion de patients chez qui une embolie pulmonaire était confirmée par angiographie en fonction des probabilités clinique et scintigraphique :

Tableau 2 : Proportion des patients chez qui le diagnostic d'embolie pulmonaire est confirmé				
Probabilité scintigraphique	Probabilité clinique			
		Forte	Intermédiaire	Faible
Forte		96 %	88 %	56 %
Intermédiaire		66 %	28 %	16 %
Faible		40 %	16 %	4 %
Normale		0 %	6 %	2 %

En gris foncé, on confirme le diagnostic d'embolie pulmonaire, en gris clair on exclut le diagnostic. Dans les autres situations, le diagnostic d'embolie pulmonaire ne peut être ni confirmé ni exclu.

- La réponse D est un piège : il faut toujours interpréter le résultat d'un examen complémentaire en fonction des données cliniques. Ici, la douleur thoracique était localisée à droite. Il faudra donc revoir l'interprétation de l'angioscanner avec un radiologue vasculaire pour confirmer cette embolie segmentaire isolée qui peut être un simple artéfact ou un défaut de remplissage de l'arbre vasculaire pulmonaire.

► **QRM 6**

Le diagnostic d'embolie pulmonaire a été confirmé à l'aide d'une scintigraphie pulmonaire de ventilation/perfusion. Quel(s) examen(s) doit (doivent) être maintenant réalisé(s) chez cette patiente pour apprécier la gravité de l'embolie pulmonaire ?

- A  gazométrie artérielle
- B  troponines
- C  dosage de BNP
- D  échographie cardiaque
- E  aucun

➔ **Réponse : E**

**Commentaires :**

- La gravité d'une embolie pulmonaire sans choc hémodynamique s'évalue à l'aide du score PESI simplifié. Si le score est à 0, l'embolie pulmonaire est considérée à faible risque et aucun examen complémentaire n'est alors nécessaire pour en évaluer la gravité. Si un des éléments du score est présent, l'embolie pulmonaire est classée en risque intermédiaire et il sera nécessaire d'évaluer la fonction ventriculaire droite à l'aide de la mesure du rapport ventricule droit (VD)/ventricule gauche (VG) (sur l'angioscanner ou par échographie cardiaque) et du dosage des biomarqueurs cardiaques (troponine ou BNP). Si ces deux mesures sont anormales, l'embolie pulmonaire est classée à risque intermédiaire élevé et une hospitalisation en unité de soins intensifs est recommandée en raison d'un risque d'altération hémodynamique.

Tableau 3 : Score PESI simplifié	
Item	Points
Âge > 80 ans	+1
Cancer	+1
Insuffisance cardiaque/respiratoire chronique	+1
Fréquence cardiaque ≥ 110 bpm	+1
Pression artérielle systolique < 100 mmHg	+1
Saturation O <sub>2</sub> < 90 %	+1

PESI : indice de sévérité de l'embolie pulmonaire

0 points : mortalité à 30 jours à 1,0 % ; ≥ 1 point(s) : mortalité à 90 jours à 10,9 %

**Tableau 4. Classification des patients avec une embolie pulmonaire aiguë basée sur le risque de décès (d'après recommandation de la Société Européenne de Cardiologie, 2014)**

Risque de mortalité précoce		Paramètres			
		Choc ou hypotension	PESIs ≥ 1	Signes de dysfonction VD sur imagerie	Biomarqueurs cardiaques
Élevée		+	(+)*	+	(+)*
Intermédiaire	Intermédiaire élevé	-	+	Les deux positifs	
	Intermédiaire faible	-	+	L'un ou l'autre positif (ou aucun positif)	
Faible		-	-	Évaluation optionnelle (si évalué les deux négatifs)	

\* ni le calcul du PESI simplifié (PESIs) ou la mesure des biomarqueurs ne sont nécessaires chez les patients avec hypotension ou choc

PESI : indice de sévérité de l'embolie pulmonaire ; VD : ventricule droit

### ► QRM 7

La numération, les plaquettes, le TCA et le TP sont normaux, la créatininémie est de 54 µmol/l. Quel(s) est (sont) le (les) traitement(s) le(s) plus adapté(s) à cette situation ?

- A  oxygénothérapie
- B  thrombolyse
- C  HBPM à dose curative
- D  héparine non fractionnée par voie IVSE
- E  un anticoagulant oral direct à dose curative

#### ➔ Réponses : C, E

##### Commentaires :

- Une anticoagulation curative est à débiter en urgence. Chez cette patiente sans insuffisance rénale et qui est éligible à un traitement ambulatoire, les deux médicaments les plus adaptés sont les Héparines de Bas Poids Moléculaire (HBPM) à dose curative ou les anticoagulants oraux directs à dose curative. Il n'y a pas de défaillance respiratoire, l'oxygénothérapie et la pose de voie veineuse périphérique ne sont donc pas utiles. Dans cette situation clinique, l'héparine non fractionnée n'a plus d'indication car elle impose une hospitalisation, une surveillance de l'activité anti-Xa et est associé à un risque plus élevé de thrombopénie induite par l'héparine (TIH).
- La thrombolyse est réservée aux embolies pulmonaires avec état de choc.

### ► QRM 8

Une clairance de la créatinine inférieure à 30 ml/min selon la formule de Cockcroft est une contre-indication à l'utilisation (une ou plusieurs réponses) :

- A  de l'héparine non fractionnée à dose curative
- B  d'une héparine de bas poids moléculaire à dose curative

- C  d'un anticoagulant oral direct à dose curative
- D  d'un anticoagulant oral direct à dose préventive
- E  des anti-vitamines K

#### ➔ Réponses : B, C, D

##### Commentaires :

- En cas d'insuffisance rénale avec une clairance de la créatinine inférieure à 30 ml/min, estimée par la formule de Cockcroft, seuls l'héparine non fractionnée et les antivitamines K peuvent être utilisés à dose curative. À doses préventives, on peut utiliser l'héparine non fractionnée et les antivitamines K. Les HBPM peuvent être utilisées à doses préventives avec précaution chez les patients insuffisants rénaux non dialysés.
- Chez un patient présentant une thrombopénie induite par l'héparine de type II et une clairance de la créatinine inférieure à 30 ml/min, l'argatroban est l'anticoagulant qui doit être utilisé.

### ► QRM 9

À propos des anticoagulants oraux directs, quelle(s) affirmation(s) est (sont) vraie(s) ?

- A  ils sont actifs *per os*
- B  ils ont une action rapide
- C  ils ont une demi-vie longue
- D  ils sont synthétiques
- E  ils nécessitent un contrôle biologique de l'hémostase pour ajuster la dose

#### ➔ Réponses : A, B, D

##### Commentaires :

- Les anticoagulants oraux directs sont des anticoagulants synthétiques d'action rapide, de demi-vie courte qui ont été développés sans contrôle de leur activité anticoagulante.

► **QRM 10**

Au contraire des anticoagulants oraux directs qui ont une cible unique, les anti-vitamines K (AVK) diminuent la synthèse : (une ou plusieurs réponses)

- A ✓ du facteur II
- B ✓ du facteur VII
- C ○ du facteur VIII
- D ✓ du facteur X
- E ✓ de la protéine C

➔ **Réponse : A, B, D, E**

**Commentaires :**

- Les anti-vitamines K inhibent la synthèse des facteurs II, VII, IX, X, de la protéine S et de la protéine C.

► **QRM 11**

Quelle(s) est (sont) la (les) orientation(s) possible(s) de cette patiente ?

- A ○ réanimation médicale
- B ○ unité de soins intensifs cardiologiques
- C ✓ hospitalisation en secteur traditionnel
- D ✓ unité d'hospitalisation de courte durée en vue d'une sortie rapide
- E ✓ pas d'hospitalisation : traitement ambulatoire

➔ **Réponses : C, D, E**

**Commentaires :**

- Cette patiente présentant une embolie pulmonaire de « faible risque » pourra être hospitalisée brièvement ou être prise en charge en ambulatoire si une filière dédiée a été mise en place (consultation rapide de suivi à 72 heures, 1 mois et 3 mois).

► **QRM 12**

Dans le cadre du bilan étiologique de cette embolie pulmonaire, quel(s) examen(s) réalisez-vous systématiquement ?

- A ✓ un frottis cervico-vaginal
- B ○ une coloscopie
- C ○ un scanner abdominal et pelvien
- D ○ une échographie de l'abdomen
- E ○ une TEP scan

➔ **Réponse : A**

**Commentaires :**

- Un dépistage du cancer limité doit être réalisé au décours d'une embolie pulmonaire idiopathique. Ce dépistage comprend un interrogatoire et un examen physique minutieux, une numération/formule sanguine, les tests hépatiques, l'évaluation de la fonction rénale, une bandelette urinaire, une radiographie de thorax et la mise à jour des dépistages des cancers adaptée à l'âge, au sexe et aux antécédents fami-

liaux. Les éventuels examens seront ensuite guidés en fonction des points d'appels. Il n'a pas été démontré que la réalisation systématique d'une coloscopie, d'un scanner abdominopelvien, d'une échographie abdominale ou d'une TEP scan apportaient un bénéfice.

► **QRM 13**

Parmi les situations suivantes, laquelle (lesquelles) justifie(nt) une prolongation de l'anticoagulation au-delà de 6 mois ?

- A ○ une mutation hétérozygote portant sur le gène du facteur V (Facteur V Leiden)
- B ○ une hyperhomocystéinémie à 17  $\mu\text{mol/l}$
- C ○ la présence d'un anticoagulant circulant de type lupique mis en évidence à deux reprises à 12 semaines d'intervalle alors que Mme T est traitée par rivaroxaban (anticoagulant oral direct)
- D ✓ la présence d'un déficit en antithrombine
- E ✓ le caractère non provoqué (idiopathique) de l'embolie pulmonaire

➔ **Réponses : D, E**

**Commentaires :**

- Parmi les thrombophilies génétiques, seul le déficit en antithrombine est fortement associé à une augmentation du risque de récurrence de maladie veineuse thromboembolique. Les mutations hétérozygotes des gènes des facteurs II et V (les plus fréquentes) ne sont pas associées à une augmentation cliniquement pertinente du risque de récurrence de maladie veineuse thromboembolique. L'hyperhomocystémie ne doit plus être recherchée en cas d'un premier épisode de maladie veineuse thromboembolique inexpliqué.
- Le caractère idiopathique est, à lui seul, une indication à prolonger le traitement anticoagulant.
- La recherche d'un d'anticoagulant circulant de type lupique ne peut être réalisée sous rivaroxaban. La proposition C était un piège.

► **QRM 14**

Madame T souhaite une contraception. Parmi les moyens suivants lequel (lesquels) lui proposez-vous ?

- A ○ contraception orale œstroprogestative
- B ✓ implant à la progestérone
- C ✓ microprogestatif oral
- D ✓ stérilet à la progestérone
- E ○ aucune de ces propositions, les hormones sont maintenant contre-indiquées

➔ **Réponses : B, C, D**

**Commentaires :**

- Toute forme de contraception progestative pure est autorisée après un événement thromboembolique, même à la phase aiguë de la thrombose.

## ► QRM 15

Madame T. est maintenant sous traitement anticoagulant oral direct depuis plus de 6 mois. Ses derniers examens biologiques (numération, dosage de plaquettes, créatininémie) sont normaux. Elle doit subir une extraction dentaire unique dans deux semaines. Quelle sera votre attitude vis-à-vis de l'anticoagulation ? (une ou plusieurs réponses)

- A  arrêter l'anticoagulant oral direct 5 jours avant le geste invasif et faire un relais pré-opératoire par héparine de bas poids moléculaire et reprendre le lendemain l'anticoagulant oral direct
- B  arrêter l'anticoagulant oral direct 5 jours avant le geste invasif sans faire de relais pré-opératoire par héparine de bas poids moléculaire et reprendre le lendemain l'anticoagulant oral direct
- C  arrêter le traitement la veille et administrer 10 mg de vitamine K 6 heures avant l'intervention et reprendre le lendemain l'anticoagulant oral direct
- D  suspendre le traitement anticoagulant oral direct la veille et reprendre le soir de l'intervention
- E  ne pas arrêter le traitement anticoagulant

## ➔ Réponse : D

## Commentaires :

- Une extraction dentaire unique, qui est un geste à faible risque hémorragique, peut être réalisée sous anticoagulation curative (c'est le cas pour les antivitamines K).
- Toutefois, par prudence, le GIHP (Groupe d'intérêt d'hémostase périopératoire) recommande de suspendre le traitement anticoagulant oral direct la veille de l'examen.

Tableau 5 : Propositions du GIHP pour la gestion péri-opératoire des anticoagulants :			
Risque hémorragique faible	Risque hémorragique élevé		
Pas de prise la veille au soir ni le matin de l'acte invasif	Rivaroxaban Apixaban Edoxaban	Cockroft $\geq$ 30 ml/min	Dernière prise à J-3
	Dabigatran	Cockroft $\geq$ 50 ml/min	Dernière prise à J-4
		Cockroft 30-49 ml/min	Dernière prise à J-5
<b>Pas de relais</b> <b>Pas de dosage</b>			

GIHP : Groupe d'intérêt d'hémostase périopératoire.



# LIVRE DU **COLLÈGE**

**3<sup>e</sup> cycle : Dossiers progressifs**

## **Médecine interne : Pathologies fréquentes**

### ► **Apprendre par l'expérience : un complément indispensable aux connaissances théoriques et à la pratique clinique**

- Le Collège National des Enseignants de Médecine Interne (CEMI) met à disposition l'ouvrage de référence de dossiers progressifs 3<sup>e</sup> cycle pour les pathologies fréquentes rencontrées en médecine interne et correspondant au programme du DES de Médecine interne et Immunologie clinique.
- 85 dossiers progressifs commentés : 51 dossiers courts à 5-6 questions à réponses multiples (QRM) et 34 dossiers longs à 15 QRM.
- Destiné aux étudiants du DES de Médecine interne et Immunologie clinique, ainsi qu'aux autres DES de spécialités médicales, cet ouvrage peut également intéresser les médecins en activité, en particulier ceux exerçant dans des services de Médecine polyvalente.
- Avec la participation de 93 auteurs, pour la plupart membres du CEMI, mais aussi des membres d'autres Collèges.
- Un ouvrage qui s'inscrit dans le contexte de la réforme du troisième cycle des études médicales mise en place depuis 2017. À l'instar des dossiers progressifs préparant les étudiants de 2<sup>e</sup> cycle à l'Examen National Classant, nous proposons ces dossiers progressifs 3<sup>e</sup> cycle qui constituent une réelle innovation pédagogique.
- Chaque dossier s'accompagne de nombreux commentaires pour asseoir ses connaissances, des principales références bibliographiques, de « points clés », d'un « coup de pouce de l'enseignant », des pièges à éviter, ainsi que d'une riche iconographie.

39,90 € TTC

ISBN : 978-2-84678-233-3



**MED-LINE**  
Editions

[www.med-line.fr](http://www.med-line.fr)

